



Strahlencystitis

-Adjuvant behandelt mit hyperbarem Sauerstoff (HBO) –

Hintergründe
Studienlage

Druckkammerzentrum im
Klinikum Traunstein

Institut für hyperbare
Sauerstoffbehandlung
und Tauchmedizin

Fon +49 (0) 861 159 67
Fax +49 (0) 861 158 89
Cuno-Niggel-Straße 3
D-83278 Traunstein
mail@hbo-traunstein.de
www.hbo-traunstein.de

Einleitung

Aufgrund von in vitro und tierexperimentellen Studien ergibt sich eine klare Behandlungsrationale für die adjuvante Anwendung der hyperbaren Sauerstofftherapie (HBO) bei durch Strahleneinwirkung veränderten Geweben. Die bestrahlten Gewebe sind im Zeitverlauf nach Radiatio zunehmend hypozellulär, hypovaskulär und damit immer auch hypoxisch.

Hyperbarer Sauerstoff ist in der Lage schlecht perfundierte Weich- und Knochengewebe zu oxygenieren. Damit werden schlecht versorgte Gewebe erhalten und dem Fortschritt von Nekrosen Einhalt geboten. Zusatzbelastungen wie Operationen und Verletzungen werden besser toleriert.

Die an der Heilung beteiligten Zellsysteme werden aktiviert und die Heilung der und Weichteile beschleunigt bzw. erst ermöglicht.

Die hyperbare Sauerstofftherapie bietet **insbesondere bei unzureichender Wirkung der üblichen Behandlungsmethoden** einen weiteren Therapieansatz, der häufig mit Erfolg eingesetzt wurde (ca. in 75%). Die HBO-Therapie erfolgt bei den therapieresistenten Weichteilläsionen adjuvant unter Fortführung der etablierten Maßnahmen.

Tumoracceleration durch HBO?

Die Frage nach einer möglichen **Förderung von Tumorstadium und -beschleunigung**, Förderung von Metastasierung und Förderung von Rezidiven wurde eingehend in vitro, tierexperimentell und in klinischen Studien untersucht (Literatur bitte anfordern).

Schlussfolgerung aus den Tierversuchen mit einer großen Bandbreite von Tumor-Typen und Histologie:
kein oder sogar reduzierender Effekt der HBO auf Tumorstadium oder Metastasierung

Schlussfolgerung aus klinischen Untersuchungen zur Tumoracceleration:

Studien, die einen wachstumsfördernden Effekt der HBO zeigen, umfassen 72 Patienten.

Studien mit keinen oder sogar wachstumshemmendem Effekt der HBO umfassen > 3000 Patienten.

Wegen Bedenken, dass die HBO die Wahrscheinlichkeit von Tumorrezidiven oder Metastasen bewirken könnte, sollte man Patienten, die Aussicht auf Linderung durch HBO haben, diese Therapie nicht vorenthalten [Chong et al. 2004; Feldmeier et al., 2003 (Metaanalyse = Evidenzklasse 1b); Almeling et al. 1996].

Evidenzlevel für Strahlencystitis: 2

Evidenzlevel bei drohender Zystektomie : 1

Hypoxisches Gewebe nach Radiatio

Bei der Strahlentherapie des Collum- und Corpus-, des Ovarial-, Blasen- und Prostatakarzinoms sind aktinische Schädigungen der Nachbarorgane nicht immer sicher zu vermeiden. Ihre Häufigkeit wird im Rektum und Sigma mit 2-5% angegeben [Roswit et al. 72].

Die Strahlenfolgen stehen dabei in direkter Beziehung zu Dosis, Dauer und Strahlenart. Sie sind ferner abhängig von der individuellen Gewebssensibilität, der Tumorausdehnung und seinem Metastasierungsgrad, von vorausgegangenen chirurgischen Eingriffen im kleinen Becken sowie vom Alter und Allgemeinzustand des Patienten [Dahm et al 76].

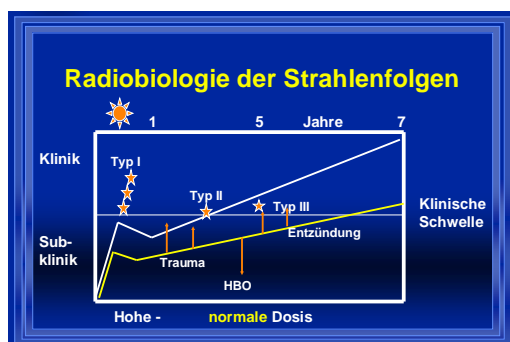
Bei einer Gesamtdosis von bis zu 30 Gy sind normalerweise keine Spätfolgen zu erwarten. Bei Dosen zwischen 45 - 55 Gy weisen circa 5% der Patienten innerhalb von 5 Jahren eine entsprechende Spätsymptomatik auf und ab 60 Gy ist mit einem erheblichen Ansteigen der Strahlenfolgen zu rechnen [Roswit et al. 72].

Bei zunehmender Häufigkeit von Strahlentherapie bei malignen Prozessen im kleinen Becken und Steigerung der Gesamtdosen ist trotz Optimierung weiter mit Bestrahlungsfolgen zu rechnen, die sich auch noch nach Jahren manifestieren können.

Hypoxisches Gewebe nach Radiatio

Nach dem zeitlichen Intervall zwischen Beginn der Radiatio und dem Auftreten von Symptomen wird wie bei allen Bestrahlungsfolgen ein akutes von einem chronischen Stadium der Strahlencystitis unterschieden. Aufgrund der hohen Zellproliferation ist die Mukosa relativ strahlensensibel. Die direkte Strahleneinwirkung auf die Mukosazelle ist verantwortlich für das akute Stadium der Strahlencystitis, welche nach Dosen von 20 - 30 Gy schon während oder kurz nach Abschluss der Strahlentherapie auftreten kann (siehe Typ 1 in der folgenden Grafik) [Novack et al. 79].

Hypoxisches Gewebe nach Radiatio



Gewebereaktion nach Radiatio

➔ Hypovaskularität + Hypozellularität + Hypoxie

- Bis 6 Wochen: Proliferationshemmung, Entzündung
- Bis 6 Monate: Reparationsvorgänge
- Bis 1 Jahr: Progression des Kapillarverlustes
- Bis 5 Jahre: Weitere Progression der "3 H"
ggf. Spontanulcera
- Ab 5. Jahr: Verlangsamte Progression

HBO-Traunstein

Das chronische Stadium manifestiert sich nach einer Latenzperiode von einigen Monaten bis Jahren und entsteht durch eine Kombination von Ischämie und Fibrose, verursacht durch Strahleneffekte an Blutgefäßen und Bindegewebe [Gilinsky et al. 83, Hasleton et al. 85]. In Arteriolen und kleinen Arterien kommt es zur initialen Endothelschwellung und zum Ödem der glatten Muskulatur.

Es folgt eine Endothelproliferation und die subendotheliale Ablagerung von Hyalin. Das Bindegewebe reagiert mit Schwellung und charakteristischer Atypie der Fibroblasten. Die schleichende, progressive Endarteriitis sorgt mit ihren chronisch ischämischen Veränderungen für die Ausbildung der charakteristischen Strahlenfibrose. In der Regel hat die Ischämie innerhalb von 2 Jahren derart zugenommen, dass die Mukosa atrophiert, ihre Schutzfunktionen nicht länger voll wahrnehmen kann und stellenweise von erosiven bis ulzerösen Entzündungen zerstört wird. Während das histologische Bild im Frühstadium von pathologischen Veränderungen an Mukosa und Submukosa geprägt ist, findet sich im chronischen Stadium neben ulzerösen und atrophischen Veränderungen der Mukosa eine diffuse Fibrinosierung mit fortschreitender Gefäßsklerose.

HBO bei Strahlencystitis

Durch HBO bei 2,4 bar wird der Sauerstoffpartialdruck im bestrahlten Gewebe um das 7- bis 10-fache angehoben. Wesentlicher noch als die für die Reaktivierung der Zellfunktionen verantwortlichen absoluten Werte über 30-40 mm/Hg ist der damit verbundene steilere Sauerstoffgradient als treibende Kraft für Kapillareneinsprossung und normale Wundheilung [Marx et al. 88]. Die intermittierende Hypoxie und Hyperoxie unter Therapiebedingungen fördert Fibroblastenproliferation und Kollagenproduktion als Voraussetzung für die Angiogeneese.

Nach 20 HBO-Anwendungen über 90 Minuten bei 2,4 bar ist der bei normobarer Luftatmung gemessene Sauerstoffpartialdruck im Zentrum des strahlengeschädigten Gewebes von 20-30% auf 80-85% des unbestrahlten Gewebes angehoben. Er ist damit indirekter Hinweis für die 8- bis 9-fach verbesserte Kapillardichte. Durch weitere HBO-Sitzungen lässt er sich nicht steigern und bei Kontrollen nach bis zu 4 Jahren ließ er sich in unveränderter Höhe nachweisen [Quizilbash 74]. Wie experimentelle Untersuchungen und klinische Erfahrungen bestätigen, schafft die Beseitigung der Gewebshypoxie die Voraussetzungen für eine Neovaskularisation [Knighton et al. 1983 + 1981].

HBO bei Strahlencystitis

Die zunächst im kiefer- und gesichtschirurgischen Bereich gesammelten positiven Erfahrungen mit der HBO zur Behandlung von Strahlenspätchäden konnten auf urologischem Gebiet erstmals 1985 von WEISS und Mitarbeitern bestätigt werden. Drei Patientinnen mit therapieresistenter hämorrhagischer Strahlencystitis wurden mit einer Serie von 60 HBO-Sitzungen bei 2 bar über zwei Stunden behandelt und konnten dauerhaft geheilt werden. Mit cystoskopischen Aufnahmen wurde die eindrucksvolle Verbesserung der pathologischen urothelialen Mikrovaskulatur dokumentiert. Nachfolgende Untersuchungen über 8 bis 9 Jahre zeigten, dass die mit HBO erreichte Heilung dauerhaft war und die Patienten symptomfrei blieben.

Seitdem wurden in der Literatur hunderte von Fällen publiziert, bei denen die HBO-Behandlung einer therapieresistenten Strahlencystitis in 60 - 90 % erfolgreich war [Beveris et al. 1995; Bui et al. 2004; Chong et al. 2005; Orman et al. 2004; Lee et al. 1996; Lewis et al. 2005; Liss et al. 2013; Mouglin et al. 2016; Nakada et al. 2012; Niezgodna et al. 2016; Oscarsson et al. 2013; Paputsidakis et al. 2011].



HBO bei Strahlencystitis

Die Druckkammer in Traunstein entspricht allen nationalen und internationalen technischen Anforderungen – z.B. Deutsche Gesellschaft für Tauch- und Überdruckmedizin (GTÜM e.V.) und Verband Deutscher Druckkammerzentren (VDD e.V.) – und ist entsprechend nach DIN-ISO zertifiziert. Als medizinisches Großgerät fällt sie unter das Medizinproduktegesetz (MPG) und unterliegt strengen jährlichen Sicherheitskontrollen durch den TÜV. Alle Systeme sind mehrfach abgesichert. Die Druckkammer kann auch bei Stromausfall sicher weiter betrieben werden.



Über eine Video- und Kommunikationsanlage haben wir mit den Patienten ständig Sicht- und Sprechkontakt. Körperfunktionen (EKG, Blutdruck, Atmung, Sauerstoffdruck im Blut) können laufend überwacht werden. Im Notfall kann unser für die Anwendungen im Überdruck zertifizierter Arzt in weniger als 1 Minute in der Druckkammer sein und Patienten jederzeit hinaus begleiten.

Das Druckkammer-Team

Jede Behandlung wird von einem Team aus drei dafür zertifizierten Fachleuten betreut:

- Arzt mit Ausbildung in Tauch- und Überdruckmedizin, sowie Ausbildung in Notfall- oder Intensivmedizin (jede Fahrt wird ständig ärztlich überwacht)
- Arzthelfer/in mit Zusatzausbildung für Tauch- und Überdruckmedizin (med. Assistentin für Hyperbarmedizin)
- Druckkammerbediener/in
- Sowie 1 Anästhesie- oder Intensivkrankenschwester/-pfleger mit Zusatzausbildung in Tauch- und Überdruckmedizin (intensivmedizinischer Assistent für Hyperbarmedizin) bei intensivpflichtigen Notfallbehandlungen

Die Ausbildung aller Mitarbeiter ist nach den Standards der Gesellschaft für Tauch- und Überdruckmedizin (GTÜM e.V.) und des Verbandes Deutscher Druckkammerzentren (VDD e.V.) überprüft und zertifiziert.

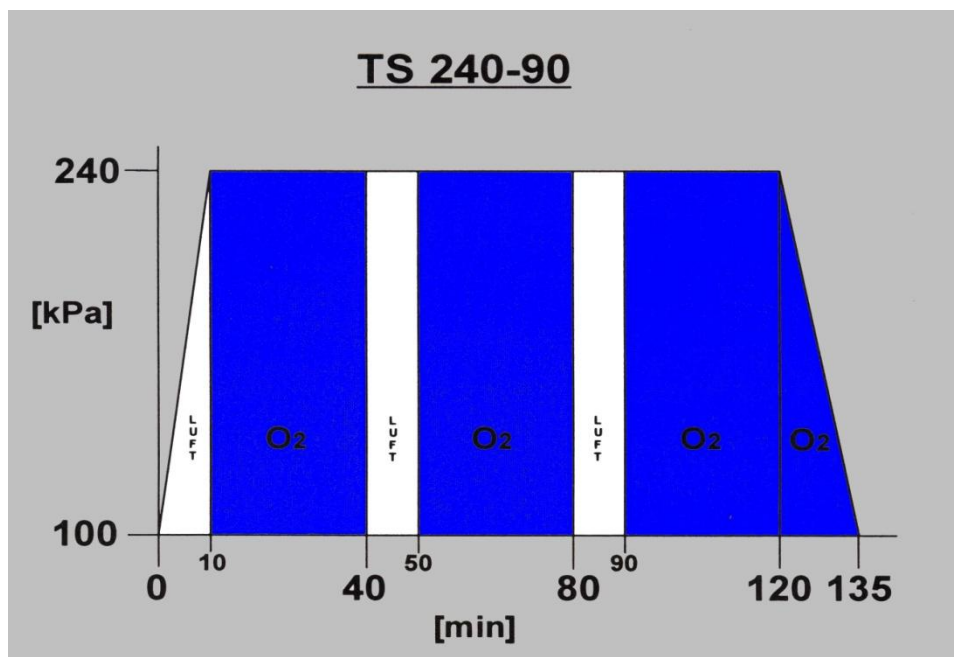
Internationale Klassifikation der Prozeduren in der Medizin (ICPM) führt HBO unter No. 8-761 ICPM



Ablauf der Behandlung

Nach eingehender Voruntersuchung und Sicherung der Behandlungsindikation zeigen wir dem Patienten die Druckkammer und beantworten alle offenen Fragen. Nach Dokumentation der Aufklärung und schriftlicher Einverständniserklärung behandeln wir nach dem unten wiedergegebenen Therapieschema 90 Minuten lang mit 100% Sauerstoffatmung bei 240 kPa (oder ca. 2,4 Atmosphären) Druck.

Bei der ersten Behandlung werden Patienten von uns in der Druckkammer begleitet. Sie sind nie allein in der Druckkammer. Über eine Schleuse (Vorkammer) können wir in weniger als 1 Minute in der Druckkammer sein. Über diese Vorkammer können wir – sollte es nötig sein – zu jedem Zeitpunkt Patienten aus der Druckkammer hinaus begleiten.



Fazit

- Die HBO ist eine sichere und effektive adjuvante Behandlungsform.
- Wir prüfen die Behandlungsindikation in enger Zusammenarbeit und Abstimmung mit den behandelnden Ärzten.
- Wir veranlassen die Kostenübernahme-Anträge, den Transport der Patienten und die Organisation der Behandlung.
- Wir stehen Ihnen für Fragen zur Behandlung und zu einzelnen Indikationen jederzeit gern zur Verfügung.

Sprechen Sie uns an!

**Druckkammerzentrum im Klinikum Traunstein
Institut für hyperbare Sauerstoffbehandlung und
Tauchmedizin
Dres. med. Heiden**

Cuno-Niggel-Straße 3
D-83278 Traunstein

Telefon: +49 (0)861 159 67

Fax: +49 (0)861 158 89

www.hbo-traunstein.de

mail@hbo-traunstein.de



Literatur 1: Metaanalysen

Allen S(1), Kilian C, Phelps J, Whelan HT: The use of hyperbaric oxygen for treating delayed radiation injuries in gynecologic malignancies: a review of literature and report of radiation injury incidence. Support Care Cancer. 2012 Oct;20(10):2467-72. doi: 10.1007/s00520-012-1379-x Epub 2012 Jan 14

Metaanalyse Evidenz A + B

Bennett MH, Feldmeier J, Hampson NB, Smee R, Milross C: Hyperbaric oxygen therapy for late radiation tissue injury. Cochrane Database Syst Rev. 2016 Apr 28;4:CD005005. Doi 10.1002/14651858.CD005005.pub4 *Cochrane report*

Camporesi, E. (Ed.): Hyperbaric Oxygen Therapy, A Committee Report. Undersea and Hyperbaric Medical Society, Kensington, MD, USA, 1996, 42

CAPELLI-SHELLPFEFFER et al.: THE USE OF HYPERBARIC OXYGEN IN UROLOGY. J. Urology 1999; 162: 647-645 Metaanalyse pos

Dellis A(1), Deliveliotis C(2), Kalentzos V(3), Vavasis P(3), Skolarikos A(2): Is there a role for hyperbaric oxygen as primary treatment for grade IV radiation-induced haemorrhagic cystitis? A prospective pilot-feasibility study and review of literature. Int Braz J Urol. 2014 May-Jun;40(3):296-305. doi: 10.1590/S1677-5538.IBJU.2014.03.02

Metaanalyse n = 12

Ennis RD.: Hyperbaric oxygen for treatment of radiation cystitis and proctitis. Current urology reports 2002; 3: 229-31 Metanalyse – keine RCTs

Feldmeier JJ, NB Hampson: a systematic review of the literature reporting the application of hyperbaric oxygen prevention and treatment of delayed radiation injuries: an evidence based approach. UHM (2002) 29: 4-30 *Metaanalyse n = 190 Fälle pos*

Perret, C. (Ed.): 1st European Consensus Conference on Hyperbaric Medicine- Recommendations of the jury, Lille (F), 19.-21.September 1994

Pires et al.: Oxygénothérapie hyperbare et cystite hémorrhagique post-radique. Progrès en Urologie (2002), 12, 1188-1193

Metaanalyse 16 Studien

Literatur 2: RCT-Studien, Fallserien, Kohorten

Bevers, R. F. M., Bakker, D. J., Kurth, K. H.: Hyperbaric oxygen treatment for hemorrhagic radiation cystitis. *Lancet* 346 (1995), 803-305
n = 40 pos

Bui, -Q-C; Lieber, -M; Withers, -H-R; Corson, -K; van-Rijnsoever, -M; Elsaleh, -H: The efficacy of hyperbaric oxygen therapy in the treatment of radiation-induced late side effects. *Int-J-Radiat-Oncol-Biol-Phys.* 2004; 60; 871-8
n = 75

Chong KT, Hampson NB, Corman JM: Early hyperbaric oxygen therapy improves outcome for radiation-induced hemorrhagic cystitis. *J Urology* 2005; 65(4):649-53
n = 60 pos

Corman JM(1), McClure D, Pritchett R, Kozlowski P, Hampson NB.: Treatment of radiation induced hemorrhagic cystitis with hyperbaric oxygen. *J Urol.* 2003 Jun;169(6):2200-2. Comment in: *J Urol.* 2004 Apr;171(4):1637; author reply 1637.
n = 62

Dahm, K, Knipper, A, Kügler, S: STRAHLENINDUZIERTE STENOSEN DES SIGMA UND REKTUMS, *Chir Prax* 21 (1976), 397

Gilinsky, NH, Burns, DB, Barbezat, GO, Levin, W, Mgers, HS and Marks, IN: THE NATURAL HISTORY OF RADIATION INDUCED PROCTOSIGMOIDITIS: AN ANALYSIS OF 88 PATIENTS. *Q. J. Med.* 52 (1983), 40-53

Hampson NB., MD¹; James R. Holm, MD¹; Claude E. Wreford-Brown, CHRN¹; and John Feldmeier, DO²: Prospective Assessment of Outcomes in 411 Patients Treated With Hyperbaric Oxygen for Chronic Radiation Tissue Injury *Cancer* 2012;118:3860-8

Lee, H. C., Liu, C. S., Chiao, C., Lin, S. N.: Hyperbaric oxygen therapy in hemorrhagic radiation cystitis: A report of 40 cases. Proceedings of the International Joint Meeting on Hyperbaric and Underwater Medicine, 4. - 8. September 1996, Mailand, Italien, 85-87
n = 40

Lewis, -L; Hardy, -K-R; Huang, -E-T; Bolotin, -T; Clark, -J-M; Thom, -S-R : HYPERBARIC OXYGEN THERAPY DECREASES GROSS HEMATURIA AND IMPROVES QUALITY OF LIFE IN PATIENTS WITH RADIATION CYSTITIS. Undersea and hyperbaric medical society scientific meeting; 16-19 June 2005, Las Vegas, Nevada Undersea and Hyperbaric Medicine Vol 32, page 236 (abstract # 22), 2005. RCT cross over *n = 19 maßig*

Literatur 2: RCT-Studien, Fallserien, Kohorten

Liss MA, et al.: Severity of hematuria effects resolution in patients treated with hyperbaric oxygen therapy for radiation-induced hematuria. Urol Int. 2013;91: 451-55 *n = 22 50% gut*

Mougin J(1), Souday V(2), Martin F(1), Azzouzi AR(1), Bigot P(3).: Evaluation of Hyperbaric Oxygen Therapy in the Treatment of Radiation-induced Hemorrhagic Cystitis. Urology. 2016 Aug;94:42-6. doi: 10.1016/j.urology.2016.04.015. Epub 2016 Apr 25. *n = 71 pos*

Nakada T et al.: Hyperbaric oxygen therapy for radiation cystitis in patients with prostate cancer: a long-term follow-up study. Urol Int. 2012;89(2):208-14. doi: 10.1159/000338910. Epub 2012 Jul 10 *n = 38 Langzeit*

Novack, JM, Collins, J, Donowitz, M, et al.: EFFECTS OF RADIATION ON THE HUMAN GASTROINTESTINAL TRACT. J Clin Gastroenterol 1 (1979), 9-39

Niezgoda JA(1), Serena TE, Carter MJ.: Outcomes of Radiation Injuries Using Hyperbaric Oxygen Therapy: An Observational Cohort Study. Adv Skin Wound Care. 2016 Jan;29(1):12-19 *n = 2538 !!! Pos*

Oscarsson N(1), Arnell P, Lodding P, Ricksten SE, Seeman-Lodding H: Hyperbaric oxygen treatment in radiation-induced cystitis and proctitis: a prospective cohort study on patient-perceived quality of recovery. Int J Radiat Oncol Biol Phys. 2013 Nov 15;87(4):670-5. doi: 10.1016/j.ijrobp.2013.07.039. Epub 2013 Sep 11 *n = 39 pos*

Papoutsidakis E, Desola J.: Efficacy of hyperbaric oxygen therapy in radiation induced hemorrhagic cystitis and Proctitis. Expeience of Cris-UTH since 2007. EUBS Meeting 2011 P31 S 80 *n = 73 pos*

Roswit B, Malsky SJ, Reid CB: SEVERE RADIATION INJURIES OF THE STOMACH, SMALL INTESTINE, COLON AND RECTUM. Amer J Roentenol 114 (1972), 460

Weiss-JP; Boland-FP; Mori-H; Gallagher-M; Brereton-H; Preate-DL; Neville-EC: Treatment of radiation-induced cystitis with hyperbaric oxygen. J-Urol. 1985; 134; 352-4

Literatur 3: Effekte der HBO

- ALMELING M, WELSLAU W, PLAFKI C, LERCH M.:** Does hyperbaric oxygen (HBO) have a cancer promoting effect? In: Hyperbaric Oxygen in Radiation Therapy: The Role of Respiratory Hyperoxia, Carl UM, Ewert GW, Vaupel P, eds. HBO Symposium, 1996, Nov 1-2, Dusseldorf. pp 47-50. Undersea and Hyperbaric Med. 15 (1998) 136
- Chong,-K-T; Hampson,-N-B; Bostwick,-D-G; Vessella,-R-L; Corman,-J-M :** Hyperbaric oxygen does not accelerate latent in vivo prostate cancer: implications for the treatment of radiation-induced haemorrhagic cystitis. BJU-Int. 2004; 94: 1275-8
- Feldmeier J(1), Carl U, Hartmann K, Sminia P.:** Hyperbaric oxygen: does it promote growth or recurrence of malignancy? Undersea Hyperb Med. 2003 Spring;30(1):1-18
- Granström et al.:** Tumor recurrence and new tumor development after HBO-treatment; A prospective clinical study Proc. XXII EUBS-meeting, Rome im Druck 1996
- Hasleton PS, Carr, N, Schofield, PF, VASCULAR CHANGES IN RADIATION BOWEL DISEASE.** Histopathology 9 (1985), 517-534
- Knighton DR, Hunt TK, Shenestuhl H et al:** Oxygen tension regulates the expression of angiogenesis factor by macrophages, Science 1983, 221, 1283-1289
- Knighton DR, Silver IA, Hunt TK:** Regulation of wound healing angiogenesis: effect of oxygen and inspired oxygen concentrations, Surgery, 1981, 90, 262-270
- Marx RE., et al.:** Prevention of osteoradionecrosis: a randomized prospective clinical trial of hyperbaric oxygen versus penicillin. JADA 1985;111: 49